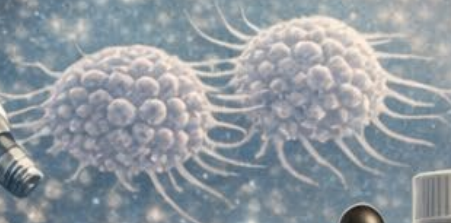




INSTITUT VĚDOMÉHO ZDRAVÍ™

# SKUTEČNÉ PŘÍBĚHY PACIENTŮ

Z ORTOMOLEKULÁRNÍHO PROTOKOLU DR. MAKISE



*Miloš Liška*  
Institut vědomého zdraví™

# Jednotlivé případy pacientů

## 1) PLÍCE

Datum	Druh rakoviny	Název článku	Poznámka
<u>2026-03-28</u>	rakovina plic, stádium 4	<a href="#">62letá žena v Maroku se stadiem 4 rakoviny plic s metastázami do kostí</a>	metastázy do kostí; Maroko; ivermectin + fenbendazol; zaujme velmi rychlá deklarovaná odpověď po 1,5 měsíci.
<u>2026-02-03</u>	nemalobuněčný karcinom plic (NSCLC), stádium 4	<a href="#">51letý inženýr z České republiky se stadiem 4 NSCLC</a>	ČR; ivermectin + fenbendazol + mebendazol; zaujme český případ a reakce po 4 měsících.
<u>2026-01-11</u>	nemalobuněčný karcinom plic (NSCLC), stádium 3	<a href="#">59letá žena z Jižní Karolíny se stadiem 3 NSCLC a objemnými nádory 6–7 cm</a>	bulky tumory; USA; ivermectin + fenbendazol + DMSO + CBD oil; zaujme označení remise po 5 měsících.
<u>2025-02-25</u>	malobuněčný karcinom plic (SCLC), stádium 4	<a href="#">65letý muž z Bulharska se stadiem 4 malobuněčného karcinomu plic</a>	Bulharsko; fenbendazol + albendazol; důležitá zvláštní histologie, ne běžné „lung cancer“ obecně.
<u>2025-??-??</u>	neuroendokrinní velkobuněčný karcinom plic – nová klinika	<a href="#">67letá žena ze Západní Virginie s neuroendokrinním velkobuněčným karcinomem plic</a>	velkobuněčný neuroendokrinní typ; ivermectin + fenbendazol; zaujme označení „cancer free“. Datum ve snippet výsledku nebylo plně vidět.
2025-06-??	rakovina plic, stádium 4 – video kazuistika	<a href="#">Video: stádium 4 rakoviny plic vyřešeno za 8 měsíců</a>	video testimonial; fenbendazol + CBD oil, v perexu i zmínka o ivermectinu; zaujme čistě video formát.

**Poznámka k bloku plíce:** Ve veřejně dohledatelných výsledcích jsou jasně vidět kazuistiky pro obecnou rakovinu plic, NSCLC, SCLC i neuroendokrinní/velkobuněčnou variantu.

## 2) PRSO

Datum	Druh rakoviny	Název článku	Poznámka
<u>2026-04-04</u>	triple negativní rakovina prsu, stádium 4	<a href="#">81letá žena ze Severní Karolíny se stadiem 4 triple negativní rakoviny prsu</a>	TNBC; USA; ivermectin + mebendazol; zaujme dlouhý interval 18 měsíců.

Datum	Druh rakoviny	Název článku	Poznámka
<u>2026-04-03</u>	rakovina prsu, stádium 4	<a href="#">61letá žena z Illinois se stadiem 4 rakoviny prsu</a>	USA; ivermectin + mebendazol; zaujme označení „cancer free“ po 6 měsících.
<u>2026-04-02</u>	rakovina prsu, stádium 4, metastázy do kostí	<a href="#">75letá žena z Tennessee se stadiem 4 rakoviny prsu s metastázami do kostí</a>	kostní metastázy; USA; ivermectin + mebendazol.
2026-01-22	triple negativní rakovina prsu, stádium 4	<a href="#">53letá žena ze Srbska se stadiem 4 TNBC</a>	Srbsko; ivermectin + albendazol; zaujme tvrzení o změně patologických charakteristik nádoru.
2026-01-21	triple negativní rakovina prsu, stádium 3	<a href="#">40letá australská policistka se stadiem 3 TNBC</a>	Austrálie; ivermectin + fenbendazol; zaujme označení „cancer free“ po 10 měsících.
2025-12-31	rakovina prsu, stádium 1, metaplastický TNBC	<a href="#">75letá žena z Oklahomy se stadiem 1 metaplastické TNBC rakoviny prsu</a>	TNBC metaplastický; USA; ivermectin + mebendazol; zaujme časná fáze a „no cancer“.
2025-12-06	mnohočetné masy rakoviny prsu	<a href="#">62letá žena z Floridy s více masami rakoviny prsu</a>	Florida; ivermectin + fenbendazol; spíše průběžná zpráva než detailní histologie.
<u>2025-09-05</u>	triple negativní rakovina prsu, stádium 2	<a href="#">53letá Kanadanka se stadiem 2 TNBC s nádorem 7,8 cm</a>	Kanada; ivermectin + mebendazol; zaujme důraz na chirurgickou patologii po 7 měsících.
<u>2025-06-??</u>	rakovina prsu, stádium 4, metastázy do jater a kostí	<a href="#">49letá Australka se stadiem 4 rakoviny prsu s metastázami do jater a kostí</a>	jaterní a kostní metastázy; Austrálie; ivermectin + fenbendazol. Datum ve výsledku bylo relativní.
<u>2025-03-30</u>	triple negativní rakovina prsu, stádium 4, plicní metastázy a axilární uzliny	<a href="#">80letá bývalá zdravotní sestra se stadiem 4 TNBC s metastázami do plic a axilárních uzlin</a>	plícní metastázy + axila; ivermectin + fenbendazol + mebendazol; zaujme formulace „cancer free“ po roce.
2025-02-18	„breast turbo cancer“, stádium 4	<a href="#">35letá pacientka se stadiem 4 „breast turbo cancer“ – od „málo času“ k „no active disease“</a>	ivermectin + mebendazol; výrazně emotivní framing; zaujme PET/CT po 6 měsících.
2024-12-16	rakovina prsu, stádium 4, metastázy do kostí a mozku	<a href="#">Pacientka ze Španělska se stadiem 4 rakoviny prsu s metastázami do kostí a mozku</a>	kostní + mozkové metastázy; Španělsko; ivermectin + fenbendazol + lactoferrin.

**Poznámka k bloku prso:** U prsu je materiálu veřejně dohledatelně hodně a objevují se časná stadia, TNBC, metastatické případy i zvláštní podtypy jako metaplastický TNBC.

### 3) SLINIVKA

<u>Datum</u>	<u>Druh rakoviny</u>	<u>Název článku</u>	<u>Poznámka</u>
<u>2026-03-27</u>	rakovina slinivky, stádium 4	<a href="#">75letý muž z Rumunska se stadiem 4 rakoviny slinivky</a>	Rumunsko; ivermectin + fenbendazol + mebendazol; zaujme 92% zmenšení nádoru a 95% pokles CA19.
<u>2026-03-02</u>	rakovina slinivky, stádium 4	<a href="#">71letá žena na Slovensku se stadiem 4 rakoviny slinivky</a>	Slovensko; ivermectin + fenbendazol; zaujme regionální blízkost a report po 6 měsících.
<u>2026-02-14</u>	adenokarcinom slinivky, stádium 4	<a href="#">38letá žena z Texasu se stadiem 4 adenokarcinomu slinivky (G2)</a>	jaterní metastázy/recidiva ve snippetu; USA; ivermectin + mebendazol; zaujme mladý věk a výrazná odpověď po 2 měsících.
<u>2026-01-17</u>	rakovina slinivky tolerance chemo	<a href="#">68letá žena z Kentucky s nově zjištěnou rakovinou slinivky</a>	USA; ivermectin + fenbendazol; zaujme deklarované 82% zmenšení nádoru.
<u>2025-12-12</u>	rakovina slinivky, stádium 4	<a href="#">69letá žena původem z Jižní Koreje na Floridě se stadiem 4 rakoviny slinivky</a>	Florida; ivermectin + fenbendazol + CBD oil; zaujme CA19-9 5937 → 26 a „PET cleared“.
<u>2025-11-04</u>	rakovina slinivky, stádium 4	<a href="#">67letý muž z Minnesoty se stadiem 4 rakoviny slinivky</a>	ve snippetu: původní masa v hlavě pankreatu, Whipple, později jaterní metastáza; ivermectin + mebendazol.
<u>2025-06-08</u>	rakovina slinivky, stádium 4, jaterní metastázy	<a href="#">67letá žena z Marylandu s nádorem hlavy pankreatu a šířením do jater</a>	selhání 3 měsíců chemoterapie; ivermectin + fenbendazol; zaujme následné označení „cancer free“.
<u>2025-04-24</u>	rakovina slinivky, stádium 2	<a href="#">57letý muž z Kalifornie se stadiem 2 rakoviny slinivky</a>	masa v hlavě pankreatu 3,6 cm; USA; ivermectin + fenbendazol; časnější stadium než většina ostatních.
<u>2025-01-11</u>	rakovina slinivky, stádium 4	<a href="#">Pacient se stadiem 4 rakoviny slinivky, kterému byla nabídnuta eutanazie, je později bez rakoviny</a>	ivermectin + fenbendazol; výrazně emotivní framing; starší a často citovaný případ.
<u>2024-12-??</u>	terminální rakovina slinivky	<a href="#">Ivermectin testimonial z Itálie – záchrana terminálního pacienta s rakovinou slinivky</a>	Itálie; ivermectin; důležitý starší evropský případ. Přesný den nebyl ve snippetu vidět.

**Poznámka k bloku slinivka:** Tohle je jeden z nejsilnějších bloků na webu — víc veřejně dohledatelných kazuistik napříč 2025–2026 a aspoň jeden starší evropský případ.

---

## 4) PROSTATA

Datum	Druh rakoviny	Název článku	Poznámka
2026-02-21	rakovina prostaty, Gleason 6	<a href="#">61letý muž z Colorada s novou rakovinou prostaty Gleason 6</a>	Colorado; ivermectin + fenbendazol; zaujme pokles PSA, zmenšení nádorů a pokles PIRADS.
2026-02-11	rakovina prostaty, Gleason 8	<a href="#">73letý muž z Nevady s rakovinou prostaty Gleason 8</a>	Nevada; ivermectin + fenbendazol; zaujme první pokles PSA po 2 letech.
2026-01-15	rakovina prostaty, Gleason 6, aktivní sledování	<a href="#">56letý muž z Illinois s rakovinou prostaty Gleason 6 v režimu „active surveillance“</a>	Illinois; ivermectin + fenbendazol + CBD oil + Phellinus linteus; zaujme pokles PSA 8,9 → 5,9.
2025-12-06	rakovina prostaty, stádium 4, kostní metastázy	<a href="#">63letý muž z Kalifornie se stádiem 4 rakoviny prostaty s metastázami do kostí</a>	kostní metastázy; ivermectin + fenbendazol + CBD oil; zaujme PSA 44 → 0,17.
2025-11-20	nově diagnostikovaná rakovina prostaty	<a href="#">61letý muž z Houstonu s nově diagnostikovanou rakovinou prostaty</a>	Texas; ivermectin + fenbendazol; zaujme tvrzení o poklesu Gleason score.
2025-09-11	rakovina prostaty, stádium 4, Gleason 9, kostní metastázy	<a href="#">58letý muž ze státu Washington se stádiem 4 rakoviny prostaty Gleason 9</a>	kostní metastázy; ivermectin + fenbendazol; zaujme vyšší agresivita nádoru.
2024-12-26	rakovina prostaty, stádium 4, uzlinové metastázy	<a href="#">79letý Kanadčan se stádiem 4 rakoviny prostaty do lymfatických uzlin</a>	Britská Kolumbie; ivermectin + fenbendazol; zaujme popis zmenšování po 4 měsících.
2024-??-??	rakovina prostaty, stádium 4, Gleason 9	<a href="#">66letý pacient se stádiem 4 rakoviny prostaty Gleason 9</a>	ve snippetu rychlá změna PSA a následné úpravy režimu; ivermectin + fenbendazol + mebendazol. Přesné datum nebylo ve výsledku plně vidět.

Datum	Druh rakoviny	Název článku	Poznámka
2024-??-??	časná rakovina prostaty, Gleason 7	<a href="#">Pacient kolem 60 let s časnou rakovinou prostaty Gleason 7</a>	časnější stadium; důležité jako kontrast k metastatickým případům. Přesné datum nebylo ve výsledku plně vidět.
2025-??-??	rakovina prostaty, stádium 4	<a href="#">60letý muž ze Severní Karolíny se stadiem 4 rakoviny prostaty</a>	ve snippetu PSA 196 → 0,16 a 50% redukce metastatických uzlin. Přesné datum nebylo ve výsledku plně vidět.

**Poznámka k bloku prostata:** U prostaty je veřejně dohledatelných případů hodně a pokrývají spektrum od aktivního sledování přes Gleason 6–9 až po kostní a uzlinové metastázy.

## 5) STŘEVO (tlusté střevo, konečník, anus)

Datum	Druh rakoviny	Název článku	Poznámka
2026-04-05	spinocelulární karcinom anu, stádium 3	<a href="#">74letá žena z Kalifornie se stadiem 3 spinocelulárního karcinomu anu</a>	anus; Kalifornie; ivermectin + fenbendazol + mebendazol; zaujme označení „cancer free“ po 8 měsících.
2026-04-04	rakovina tlustého střeva	<a href="#">63letý muž z Pensylvánie s rakovinou tlustého střeva</a>	Pennsylvania; ivermectin + fenbendazol + MCP + CBD; zaujme „cancer free“ po 10 měsících.
2026-04-01	rakovina tlustého střeva, stádium 4, peritoneální metastázy	<a href="#">40letý muž z Ohia se stadiem 4 rakoviny tlustého střeva s peritoneálními metastázami</a>	peritoneum; Ohio; ivermectin + mebendazol + fenbendazol; zaujme mladý věk.
2026-01-07	rakovina tlustého střeva, stádium 4, jaterní metastázy	<a href="#">66letá žena z Ontaria se stadiem 4 rakoviny tlustého střeva s metastázami do jater</a>	játra; Ontario; ivermectin + fenbendazol + chlorine dioxide; zaujme explicitně uvedená játra.
2026-01-05	rakovina tlustého střeva, stádium 4	<a href="#">55letý muž z Kalifornie se stadiem 4 rakoviny tlustého střeva</a>	Kalifornie; ivermectin + mebendazol; zaujme zmenšování všech nádorů po 6 měsících.

Datum	Druh rakoviny	Název článku	Poznámka
2025-??-??	rakovina tlustého střeva, stádium 4, jaterní a plicní metastázy	<a href="#">55letý muž v Srbsku se stadiem 4 rakoviny tlustého střeva s metastázami do jater a plic</a>	Srbsko; játra + plíce; ivermectin + fenbendazol. Přesné datum nebylo ve výsledku plně vidět.
2025-??-??	rakovina konečníku, stádium 4	<a href="#">37letý muž z Francie se stadiem 4 rakoviny konečníku</a>	Francie; ivermectin + fenbendazol; starší dohledaný případ z předchozího průzkumu.
2025-??-??	rakovina konečníku, stádium 3	<a href="#">55letý muž z Kanady se stadiem 3 rakoviny konečníku</a>	Kanada; ivermectin + fenbendazol; starší dohledaný případ.
2025-??-??	rakovina konečníku, stádium 4, jaterní metastázy	<a href="#">64letý muž z Arménie se stadiem 4 rakoviny konečníku a jaterními metastázami</a>	Arménie; játra; ivermectin + fenbendazol; starší veřejně dohledatelná položka.
2024-??-??	rakovina tlustého střeva, stádium 3C	<a href="#">36letá žena se stadiem 3C rakoviny tlustého střeva</a>	ivermectin + mebendazol; zaujme mladý věk a stádium 3C. Přesné datum ve výsledku bylo relativní.

**Poznámka k bloku střevo:** Z praktického hlediska dává smysl držet pohromadě colon / rectum / anus, ale v názvu diagnózy je mám rozlišené, aby sis to pak mohl přefiltrovat přesněji.

## 6) GYNEKOLOGIE

Datum	Druh rakoviny	Název článku	Poznámka
2026-03-30	rakovina vaječnicků, stádium 4	<a href="#">67letá žena z Nového Zélandu se stadiem 4 rakoviny vaječnicků</a>	Nový Zéland; ivermectin + fenbendazol + mebendazol; zaujme první pokles CA125.
2026-03-30	rakovina endometria, stádium 4, kostní metastázy	<a href="#">65letá žena z Illinois se stadiem 4 endometriální rakoviny s metastázami do kostí</a>	kosti; Illinois; ivermectin + fenbendazol + mebendazol; zaujme zmenšování všech nádorů po 3 měsících.
2026-03-25	rakovina vaječnicků, stádium 4	<a href="#">55letá žena v Albánii se stadiem 4 rakoviny vaječnicků</a>	Albánie; ivermectin + mebendazol; zaujme velmi krátký interval „after 1 week“.
2026-01-09	rakovina endometria, stádium 4, peritoneální metastázy	<a href="#">68letá Kanadanka se stadiem 4 rakoviny endometria s metastázami do peritonea</a>	peritoneum; Kanada; ivermectin + fenbendazol + mebendazol.

Datum	Druh rakoviny	Název článku	Poznámka
2025-12-23	rakovina vaječníků, stádium 4	<a href="#">79letá žena ve Francii se stadiem 4 rakoviny vaječníků</a>	Francie; ivermectin + mebendazol + vitamin B17 + graviola; zaujme formulace „impossible remission“.
2025-11-30	rakovina vaječníků, stádium 4	<a href="#">66letá žena z Idaha se stadiem 4 rakoviny vaječníků po 4 letech selhávání konvenční onkologie</a>	Idaho; ivermectin + mebendazol; zaujme dlouhá předchozí onkologická historie.
2025-11-27	karcinosarkom endometria, stádium 4	<a href="#">65letá žena ve Walesu se stadiem 4 endometriálního karcinosarkomu</a>	Wales; ivermectin + fenbendazol; zaujme vzácnější histologie.
2025-11-26	rakovina endometria, stádium 3	<a href="#">68letá žena z Ontaria se stadiem 3 rakoviny endometria čekající 2 měsíce na operaci</a>	Ontario; ivermectin + fenbendazol; zaujme reakce chirurga.
2025-??-??	rakovina endometria, stádium 3, reziduum	<a href="#">68letá žena z Louisiany se stadiem 3 endometriální rakoviny po operaci</a>	Louisiana; ivermectin + fenbendazol; ve snippetu zmíněno reziduální onemocnění. Přesné datum nebylo plně vidět.
2025-??-??	rakovina vaječníků, stádium 4	<a href="#">65letá žena z Austrálie se stadiem 4 rakoviny vaječníků</a>	Austrálie; ivermectin + mebendazol; starší dohledaná položka z předchozího průzkumu.
2025-??-??	rakovina vaječníků, stádium 4	<a href="#">74letá žena z Toronta se stadiem 4 rakoviny vaječníků</a>	Toronto; ivermectin + mebendazol; starší dohledaná položka.
2024-??-??	rakovina vaječníků, stádium 3A	<a href="#">Kazuistika: stadium 3A rakoviny vaječníků</a>	starší obecně známá mebendazolová kazuistika; přesné země/stáří nešlo ze snippetu vytěžit.

**Poznámka k bloku gynekologie:** Tady jsou už samostatně silné dvě osy — **ovaria** a **endometrium**, včetně karcinosarkomu a peritoneálních/kostních metastáz.

## 7) OSTATNÍ

Datum	Druh rakoviny	Název článku	Poznámka
2026-04-01	pánevní neuroendokrinní nádor / masa	<a href="#">84letý muž z New Jersey s pánevní neuroendokrinní masou</a>	New Jersey; ivermectin + fenbendazol; zaujme, že nejde o běžně popsaný orgánový typ.

Datum	Druh rakoviny	Název článku	Poznámka
2026-01-29	cholangiokarcinom	<a href="#">46letý muž z Texasu s cholangiokarcinomem</a>	Texas; ivermectin + fenbendazol; report po 7 měsících.
2026-01-15	cholangiokarcinom, stádium 4	<a href="#">73letá Kanaďanka se stádiem 4 cholangiokarcinomu</a>	Kanada; ivermectin + fenbendazol.
2026-01-13	rakovina močového měchýře, recidivující	<a href="#">76letý armádní veterán s opakovanými nádory močového měchýře a více operacemi</a>	recidivy; více operací; ivermectin + fenbendazol; zaujme dlouhá historie.
2026-01-09	intrahepatální cholangiokarcinom	<a href="#">75letý muž z Floridy s intrahepatálním cholangiokarcinomem</a>	Florida; ivermectin + mebendazol; zaujme 14cm nekrotický nádor uvnitř.
2025-12-09	papilární uroteliální karcinom močového měchýře	<a href="#">61letý muž z Virginie s papilárním uroteliálním karcinomem močového měchýře</a>	Virginia; ivermectin + fenbendazol + CBD oil; zaujmou dvě čisté cystoskopie.
2025-04-12	cholangiokarcinom, inoperabilní	<a href="#">Žena kolem 40 let, mezinárodní atletka, s inoperabilním 11cm cholangiokarcinomem</a>	inoperabilní 11 cm; ivermectin + fenbendazol + mebendazol; zaujme dramatická odpověď po 5 měsících.
2025-02-27	papilární uroteliální karcinom močového měchýře	<a href="#">Rakovina močového měchýře – papilární uroteliální karcinom, „bez rakoviny poprvé od roku 2014“</a>	močový měchýř; ivermectin + fenbendazol; důležitý starší „bladder“ případ.
2025-??-??	pleurální mezoteliom, stádium 4	<a href="#">59letá žena z Arizony se stádiem 4 pleurálního mezoteliomu</a>	pleura; Arizona; ivermectin + fenbendazol + mebendazol. Přesné datum ve výsledku bylo relativní.
2025-??-??	rakovina jazyka / H&N spinocelulární karcinom	<a href="#">67letá žena ze Zimbabwe se spinocelulárním karcinomem zadní části jazyka</a>	jazyk / H&N; Zimbabwe; ivermectin + mebendazol. Přesné datum ve výsledku nebylo plně vidět.
2025-??-??	rakovina jazyka, stádium 4	<a href="#">57letá žena z New Yorku se stádiem 4 rakoviny jazyka</a>	New York; ivermectin + fenbendazol + mebendazol; zaujme tvrzení o 90% ústupu nádoru.
2024-12-06	rakovina žlučníku, stádium 4	<a href="#">Lékař vyléčil terminální stádium 4 rakoviny žlučníku</a>	žlučník; stránka dohledaná přes komentářový/veřejný odkaz; je to slabší zdroj než běžný článek, ale existence příspěvku je vidět.